

IRRIGAÇÃO DO NÓ SINU-ATRIAL EM CARNEIROS DA RAÇA MERINO.

Orlando Marques de PAIVA*
Antonio FERNANDES FILHO**

RFMV-A/5

PAIVA, O.M. & FERNANDES FILHO, A. *Irrigação do nó sinu-atrial em carneiros da raça Merino.* Rev. Fac. Med. Vet. Zootec. Univ. S. Paulo, 15 (1): 31-44, 1978

RESUMO: *Dissecções e diafanizações foram empregadas para estudo da irrigação arterial do nó sinu-atrial, em carneiros da raça Merino. Nos 75 corações examinados, o território ocupado pelo tecido nodal é servido quer exclusivamente por colaterais da artéria coronária direita, ou seja, pelos rami proximalis atrii dextri e intermedii atrii dextri (57,3% ± 5,7), quer predominantemente pelo ramus proximalis atrii sinistri (33,3% ± 5,4), oriundo da artéria coronária esquerda; neste caso registra-se sempre a participação secundária do ramus intermedii atrii dextri. Os três citados rami, associados, podem suprir aquele território (5,3% ± 2,5), mas a contribuição do ramus proximalis atrii sinistri, umas poucas vezes (4,0% ± 2,2), é considerada duvidosa.*

UNTERMOS: *Arterias, irrigação*: Nó sinu-atrial; Anatomia, carneiros*.*

INTRODUÇÃO E LITERATURA

As pesquisas sobre a irrigação do nó sinu-atrial em corações de mamíferos domésticos — escreviamos há alguns anos (PAIVA e FERNANDES FILHO²⁶ 1962) — detiveram-se, a bem dizer, particularmente com referência aos ovinos, no mesmo passo a que foram levadas por ERHART⁸ (1936). Colhe-se sem custo este juízo, aduziamos, lendo-se a introdução e literatura da tese de HEGAZI¹⁵ (1958).

Silenciam, deveras, os compêndios de Anatomia Veterinária, prosseguíamos, com uma exceção a quebrar a unanimidade, acerca do endereçamento de vasos para a área da musculatura específica, fato apenas comentado genérica e sumariamente por BRUNI e ZIMMERL⁴ (1951) quando aludem à distribuição das artérias nodal,

do nó smuventricular e do septo fibroso, derivadas da coronária direita. No tratado de MAY¹⁹ (1955), consagrado ao carneiro, destacávamos, nenhuma informação se logra a respeito.

Dentre as publicações especializadas até então objeto de exame, assumia compreensível realce, válido ainda hoje, precisamente a de ERHART. Segundo este A., no *Ovis aries*, em todos os exemplares (7), contribuição secundária da a. auricular posterior, ramo da a. coronária direita, serve o focado nó; além disso, 3 das peças (grupo A) mostram as artérias principais a nascer da a. coronária esquerda, enquanto nas 4 restantes (grupo B) prevalecer a a. auricular anterior, colateral da a. coronária direita. Pequeno mas importante vaso, por ele denominado ramo perfurante, percorre, sempre, o septo interatrial.

* Professor Catedrático.

** Professor Livre Docente.

Departamento de Cirurgia e Obstetrícia da FMVZ-USP.

Antes de ERHART, todavia, em estudo anátomo-radiográfico sobre as artérias coronárias direita e esquerda, do carneiro, PACE²⁴ (1925) já se reportara a colateral endereçada ao nó sinuatrial pela primeira delas.

Bem depois, BARONE e COLIN¹ (1951) ocupam-se da matéria, dando-nos descrição das disposições mais comuns do sistema arterial dos ruminantes domésticos (20 bovinos, 7 ovinos e 7 caprinos). A artéria auricular direita (auricular principal direita), comentam, nasce da coronária homo-lateral, contorna a aorta e aprofunda-se na parede auricular. Suas ramificações distribuem-se, sobretudo, à face inferior da aurícula e, algumas vezes, à secção terminal da veia cava anterior. A artéria auricular posterior direita compreende pequenos vasos emitidos pela citada coronária e contribuição mais calibrosa, procedente do ramo circunflexo da coronária esquerda. Esta contribuição sobe pela aurícula esquerda, rodeia, igualmente a aorta, penetra na parede auricular e ganha a face inferior da auricular direita aproximando-se da terminação da artéria correspondente, heterolateral. Suas colaterais vão, de quando em quando, à aorta e, ordinariamente, à porção final da veia cava anterior: com frequência uma outra colateral alcança a face superior da massa auricular e envolve, associando-se a divisões saídas de ramo do segmento horizontal da circunflexa, a origem das cavas.

Também MARTINI¹⁸ (1965) viria, posteriormente, a estudar a irrigação arterial do coração de mamíferos domésticos, com base nos métodos de dissecação e corrosão. As 7 peças destinadas a exame, em *Ovis aries*, conforme o A., exibem a coronária direita, por seu trato inicial, a fornecer a artéria auricular anterior direita que, após atingir a parede do átrio, emite numerosos ramos vistos a acompanhar o sulco terminal, território no qual se localiza o nó do seio. Alguns órgãos mostram a artéria auricular esquerda a servir esse território.

Os trabalhos subsequentes, ambos recentes, devem-se a FRINK e MERRICK¹² (1974) e a FERNANDES FILHO¹¹ (1977)

FRINK e MERRICK valem-se de 25 corações de carneiro, para pesquisa radiográfica sobre as artérias coronárias; é da direita, esclarecem, que procede o vaso responsável pela nutrição do nó sinu-atrial.

FERNANDES FILHO, em tese recentemente defendida a propósito da topografia, morfologia e irrigação arterial do focalizado nó, utiliza 62 corações de ovinos machos, adultos da raça Corriedale. Suas conclusões, relativamente a vasos, assim se resumem:

a. na maioria dos órgãos o nó sinu-atrial tem a alimentá-lo somente colaterais do *ramus circumflexus dexter* (27 vezes - 54,0% ± 7,0); de fato, tal função surge desempenhada, com exclusividade, pelo *ramus proximalis atrii dextri* (18 vezes - 36,0% ± 6,8) e por ele associado ao *ramus distalis atrii dextri* (5 vezes - 10,0% ± 4,2) ou ao *ramus intermedius atrii dextri* (2 vezes - 4,0% ± 2,8); nas outras dissecações, o *ramus intermedius atrii dextri* (1 vez - 2,0% ± 2,0) e o *ramus distalis atrii dextri* (1 vez - 2,0% ± 2,0) participam isoladamente dessa tarefa;

b. com frequência menor (19 vezes - 38,0% ± 6,9), o *ramus proximalis atrii sinistri*, como contribuição da a. *coronaria sinistra* (16 vezes - 32,0% ± 6,5) ou do seu ramo circunflexo (3 vezes - 6,0% ± 3,4) supre o território nodal;

c. em poucos casos (4 vezes - 80% ± 3,8) desempenham tal função, conjuntamente, os *rami intermedius atrii dextri* e *proximalis atrii sinistri*, oriundos do *ramus circumflexus dexter* e da a. *coronaria sinistra*.

Dados referentes à topografia do nó sinu-atrial descobrimo-los nos trabalhos de PACE²¹ (1911, 1922, 1924, 1926, 1930, 1934), BRUNI³ (1924), CHIODI⁵ (1932), GLOMSET e GLOMSET¹³ (1940), COPENHAVER e TRUEX⁶ (1952), MEY-LING e TER BORG²⁰ (1957), BORTOLAMI e PALMIERI² (1962), TRUEX e SMYTHE²⁷ (1965) e FERNANDES FILHO¹¹ (1977).

PACE, depois de comunicar (1911) que no coração de ovelha jovem se observa, afora o nó de KEITH e FLACK, pequeno conglomerado de fibras, com características idênticas às do mencionado nó, situado em

posição quase oposta (parte da veia cava cranial voltada para a aurícula esquerda), confirma o achado respectivamente (1922, 1924, 1926, 1930, 1934), mas, admite (1922) nova disposição. Assim, explica, o tecido nodal desce da parede cavo-atrial e, onde começa o *sulcus terminalis*, divide-se em duas colunas: a posterior corre por este sulco; a anterior caminha pela face fronteira seguindo o outro, menos longo, que se interrompe ao encontro do septo interatrial. A primeira descrição, conclui, poderia gerar, pois, interpretação errônea, fazendo crer na duplicidade do nó do seio, quanto, a rigor, ele se desdobra ou bifurca.

BRUNI afirma que, em embriões de ovino, tal nó abraça a veia cava cranial e aparece intumescido nas pontas: a direita expande-se na superfície externa do átrio direito; a esquerda apoia-se sobre o sulco interatrial. A porção média, aduz, ocupa exatamente o sulco terminal.

CHIODI distingue, no *Ovis aries*, uma parte direita, notada a lançar prolongamento para a esquerda, ao longo de conspícuo ramo arterial. Na secção mais alta do septo interatrial, o A. faz ainda alusão a singular lâmina de miocárdio, com o tecido muscular, disposto em trabéculas, a exibir estriamento longitudinal muito evidente e transversal pouco marcado.

GLOMSET e GLOMSET consideram o nó de KEITH e FLACK do homem, de caninos, bovinos, porcinos e eqüinos, como representado por segmento de lâmina muscular que cobre a primeira secção da veia cava superior e se expande, à esquerda, para formar o miocárdio atrial.

COPENHAVER e TRUEX localizam o tecido nodal do homem, carneiro e macado, no meio da musculatura encontrada a circundar a base da veia cava cranial e entre os feixes da disposta do lado anterior do átrio direito.

MEYLING e TER BORG, a respeito do sistema de condução de ungulados (eqüino, bovino, carneiro, cabra e porco), expressam, genericamente, que o nó sinu-atrial acha-se colocado no sulco terminal e apresenta um ramo lateral e outro medial.

BORTOLAMI e PALMIERI ratificam as asserções de PACE, quanto ao cordeiro e do ponto de vista topográfico. O nó do seio, discorrem, origina-se a 1 mm da desembocadura da veia cava cranial. Destarte, parcialmente contido na espessura do vaso, mede mais ou menos 0,5 mm (sentido coronário). Rumo à linha cavo-atrial o tecido nodal abrange área sempre maior e à altura do sulco terminal assume forma semi-anular. As extremidades medial e lateral, com aspecto de clava, curvam-se em direção cardíaca e o arco que as liga se adelgaça, exaurindo-se na zona de junção. Em conjunto pode-se compará-lo a um y invertido, cujo tronco comum corresponde a veia. A presença constante da artéria do nó, como pretende PACE, não foi verificada pelos AA. Nos 3 animais adultos estudados, aquele tecido surge cerca de 1 cm aquém da abertura da veia cava cranial, atinge e ocupa o sulco terminal, em todo o comprimento, permanecendo unicamente do lado direito do limite cavo-atrial.

TRUEX e SMYTHE referem-se a discreta massa de fibras na junção da veia cava superior e átrio direito, em corações de mamíferos. Uma calibrosa e várias pequenas artérias nodais são identificadas.

Enfim, FERNANDES FILHO, em carneiros da raça Corriedale, como foi antecipado, demonstra a existência de tecido nodal no território correspondente ao sulco terminal e ângulo cavo-atrial.

Ainda sobre a topografia, escassos apresentam-se os ensinamentos difundidos pelos Tratados de Anatomia Veterinária, como se verificará.

De acordo com MANNU¹⁶ (1930) e FAVILLI⁹ (1931, 1943), o nó sinu-atrial dos ruminantes localiza-se entre as margens da veia cava cranial e o átrio direito, ao nível ou nas vizinhanças do sulco terminal. FAVILLI¹⁰ (1943), aliás, amplia esta descrição, que considera válida também para o homem: formado por fibras musculares muito pálidas, apenas diferenciadas e irradiadas em várias direções, afirma, o nó está situado na desembocadura (seio) das duas veias cavas.

ELLENBERGER e BAUM⁷ (1932) e MARTIN e SCHAUDER¹⁷ (1938), agre-

gadamente, revelam que, nos ruminantes, entre as extremidades justapostas das veias cavas e do átrio direito (*sinus venosus*), acha-se sistema muscular de estrutura específica, sob forma de fita em "V", cujo ápice corresponde ao nó sinusal ou sinu-auricular do homem. Além do ápice, colocado na parede anterior da região onde confinam veia cava cranial e aurícula direita, apontam os AA. ramos (direito e esquerdo) vistos a dirigir-se caudo-ventralmente pela face lateral das veias cavas e dos átrios.

BRUNI e ZIMMERL confirmam, a propósito dos ruminantes, que o nó está posto na desembocadura da veia cava cranial. A sua parte principal, explicam, laminar, identificada a atravessar toda a espessura do átrio direito, em correspondência ao fundo do sulco terminal, emite cinco prolongamentos: um sobe pela veia cava cranial, ventralmente e à direita; outro, curto, segue à direita pelo sulco terminal; o terceiro, também curto, porém mais grosso, encosta-se à esquerda, no sulco interatrial; os dois últimos, longos e descendentes, tem por destinação, o direito, a desembocadura da veia cava caudal e o esquerdo, o septo interatrial.

MATERIAL E MÉTODO

Os resultados adiante expostos esteiam-se no exame de 75 peças retiradas de ovinos da raça Merino, machos, adultos, de diferentes e não conhecidas idades, sacrificados no Instituto Butantã - São Paulo. Reduzidas, convenientemente, esvaziados e lavados ventrículos e átrios, mediante ritmada compressão manual, praticamos injeção das artérias coronárias, com gelatina corada pelo cinábrio, destinando 64 órgãos à dissecação e os 11 restantes à diafanização pelo método de Spalteholz. Registramos em desenhos esquemáticos as diversas modalidades de irrigação do nó sinu-atrial, adotando no texto a nomenclatura de HEGAZI, com as modificações sugeridas por HABERMEHL¹⁴ (1959).

RESULTADOS

Na maioria dos casos a irrigação do território do nó sinu-atrial está, pelo menos parcialmente, sob a dependência do *ramus proximalis atrii dextri*, oriundo do trato inicial da a. coronária direita. Com grande frequência (43 vezes - 57,3% ± 5,7 - Obs. 3, 4, 5, 7, 10, 11, 12, 15, 16, 17, 18, 20, 21, 22, 25, 26, 27, 29, 30, 32, 33, 34, 36, 38, 39, 41, 44, 46, 49, 50, 51, 52, 54, 56, 57, 58, 60, 61, 62, 65, 67, 69, 71) encontramos-lo, quase completamente sozinho, a supri-lo (fig. 1), tarefa desempenhada em diversas peças (25 vezes - 33,3% ± 5,4 - Obs. 1, 2, 6, 8, 9, 14, 19, 23, 28, 31, 37, 40, 43, 45, 47, 53, 55, 64, 66, 68, 70, 72, 73, 74, 75), com prevalência, pelo *ramus proximalis atrii sinistri*, derivado da a. coronária esquerda (fig. 2). Raro é (4 vezes - 5,3% ± 2,5 - Obs. 13, 24, 35, 48) deparar-se com os referido ramos atriais, a realizá-la, equivalentemente associados (fig. 3), sendo discutível em poucas ocasiões (3 vezes - 4,0% ± 2,2 - Obs. 42, 59, 63) a participação do esquerdo.

Nascendo quase sempre (50,70% ± 5,8 - Obs. 3, 5, 10, 11, 12, 13, 15, 16, 17, 18, 20, 22, 25, 26, 27, 29, 30, 32, 33, 34, 35, 36, 38, 39, 41, 44, 46, 50, 51, 54, 56, 57, 58, 60, 62, 63, 65, 71) antes da a. adiposa, inconstantemente (8,0% ± 3,1 - Obs. 4, 7, 42, 48, 49, 59) a origem do *ramus proximalis atrii dextri* fica-lhe defronte ou depois e a reduzido intervalo (8,0% ± 3,1 - Obs. 21, 24, 52, 61, 67, 69).

Disposto logo abaixo do epicárdio e afastando-se gradualmente da base do coração, após traçar a curva desenhada pela parede côncava dos átrios, o *ramus proximalis atrii dextri* bifurca-se, já sobre a metade superior e direita desta, formando os vasos resultantes ângulos de aberturas variáveis, tanto mais acentuadas quanto menos distante da veia cava cranial a divisão se processa. Então, um deles vai percorrer a depressão entre a veia cava cranial e o átrio direito, a caminho do sulco terminal, enquanto o outro, designado ramo perfurante, penetra na aludida parede e mete-se no septo interatrial, emitindo

ambos e o tronco que os gera, ao longo dos correspondentes trajetos, várias colaterais para as áreas adjacentes (átrios direito e esquerdo, veia cava cranial e aorta). Tal disposição foi registrada amiúde (42,70% \pm 5,7 – Obs. 3, 4, 7, 10, 12, 15, 17, 18, 20, 21, 22, 25, 26, 27, 29, 33, 34, 38, 44, 46, 49, 50, 51, 52, 56, 57, 58, 60, 61, 65, 67, 69) nas disseções efetuadas, algumas das quais (12,0% \pm 3,7 – Obs. 12, 20, 21, 27, 38, 44, 60, 67, 69) mostram contribuição destinada à dobra cavo-atrial a exibir aparente recorrência, por individualizar-se somente junto ao tabique inter-atrial.

O *ramus proximalis atrii dextri* resolve-se, entretanto, em pequeno número de oportunidades (14,70% \pm 4,1 – Obs. 5, 11, 16, 30, 32, 36, 39, 41, 54, 62, 71), bem perto da sua emergência, ainda aplicado à metade ventral e direita da parede côncava dos átrios. Nestas circunstâncias, os ramos endereçados ao septo e sulco cavo-atrial – aquele encontrado a correr paralelamente à base do coração – compõem ângulo de 45°, cumprindo-lhe cobrir maior distância para alcançar o habitual destino.

Consoante se afirmou, o *ramus proximalis atrii sinistri* distribui-se repetidamente à zona sinu-atrial. De fato, partindo da a. coronária esquerda (28,0% \pm 5,2 – Obs. 1, 6, 8, 13, 23, 28, 31, 35, 40, 43, 47, 48, 55, 59, 63, 66, 68, 70, 72, 73, 75), o *ramus circumflexus sinister* (10,70% \pm 3,6 – Obs. 2, 9, 14, 24, 42, 45, 64, 74) ou dos confins destes dois vasos (4,0% \pm 2,2 – Obs. 19, 37, 53), notamo-lo a seguir, obliquamente, entre o epicárdio e feixes atriais superficiais, rumo à região nodal; cinde-se, porém, a meia altura e próximo do limite entre os setores direito e esquerdo da parede côncava dos átrios, cujo arqueamento acompanha. Tão pronto o ramo perfurante se torna independente, atravessa os feixes atriais comuns e aprofunda-se no septo interatrial; cabe, então, à outra divisão, endereçada ao sulco cavo-atrial, representar, em aparência, a continuação do *ramus proximalis atrii sinistri*, mas, figurando arco de convexidade oposta, visto a cingir a veia cava cranial pelo contorno anterior. A incidência do comporta-

mento ora assinalado, ultrapassa escassamente (18,70% \pm 4,5 – Obs. 6, 9, 19, 23, 40, 43, 45, 47, 53, 55, 66, 68, 72, 73), a relativa aos casos de isolamento tardio do ramo perfurante (14,70% \pm 4,1 – Obs. 1, 2, 8, 14, 28, 31, 37, 64, 70, 74, 75), identificado a sobremontar os feixes atriais comuns, caudalmente à veia cava cranial, ao invés de atravessá-los, para atingir o septo interatrial.

Nas restantes peças os *rami proximalis atrii dextri* e *proximalis atrii sinistri* partilham, como se disse, o abastecimento sanguíneo para o território do nó sinu-atrial, oferecendo a exame três insólitas combinações: na primeira (2,70% \pm 1,9 – Obs. 13, 48), a colateral da a. coronária direita dirige-se para o sulco entre a veia cava cranial e o átrio direito, alcançando, alternativamente, a da a. coronária esquerda ou a do *ramus circumflexus sinister*, o septo interatrial; na segunda (2,70% \pm 1,9 – Obs. 24, 35), invertem-se as condições, passando o *ramus proximalis atrii dextri* profundamente ao *ramus proximalis atrii sinistri*, no trecho do entrecruzamento; na terceira (4,0% \pm 2,2 – Obs. 42, 59, 63), a participação duvidosa do *ramus proximalis atrii sinistri* consta do envio de delgadas contribuições para a desembocadura da veia cava cranial. Procedentes do *ramus proximalis atrii dextri* o vaso do sulco cavo-atrial. não recorrente e o do septo interatrial apresentam-se conforme se descreveu de início, na modalidade de fornecimento arterial dependente apenas da a. coronária direita (2,70% \pm 1,9 – Obs. 42, 59). Em 1 exemplar (1,3% \pm 1,3 – Obs. 63) verifica-se a duplicidade do *ramus proximalis atrii dextri*, saindo a contribuição do septo, separada e proximalmente ao vaso que de ordinário a cede.

A parte distal do sulco terminal recebe invariavelmente o *ramus intermedius atrii dextri*, quer a irrigação da área do nó sinu-atrial se faça, exclusivamente, pela a. coronária direita, quer, com prevalência, pela a. coronária esquerda (fig. 4). Descoberto a abandonar o *ramus circumflexus dexter* predominantemente (41,30% \pm 5,7 – Obs. 1, 4, 5, 10, 11, 13, 18, 19, 21, 23, 24, 25, 28, 33, 35, 37, 39, 41,

44, 49, 53, 54, 56, 58, 61, 64, 65, 67, 68, 70, 74) a jusante dos *rami marginis convexa* e *distalis ventriculi dextri*, achamolo também a apontar entre os dois ($25,30\% \pm 5,0$ – Obs. 2, 7, 9, 12, 14, 16, 27, 45, 46, 48, 52, 55, 59, 62, 63, 66, 71, 73, 75) e a montante deles ($16,0\% \pm 4,2$ – Obs. 15, 20, 22, 26, 29, 30, 31, 36, 40, 43, 51, 61).

Além da proveniência dos setores demarcados pelos *rami marginis convexa* e *distalis ventriculi dextri*, o *ramus intermedius atrii dextri* pode despontar frente ao último ($8,0\% \pm 3,1$ – Obs. 3, 8, 42, 50, 69, 72), diante do penúltimo ($8,0\% \pm 3,1$ – Obs. 6, 17, 32, 34, 47, 57) e do tronco que constituem ($1,3\% \pm 1,3$ – Obs. 38).

Não tivemos oportunidade de registrar anastomoses entre os vasos implicados na nutrição do território do nó, ao redor da desembocadura da veia cava cranial, mesmo em peças diafanizadas.

COMENTÁRIOS

As considerações preliminares e a revisão da literatura bastam, cremos, para justificar a necessidade de instruímos com conhecimentos mais apurados a procedência, percurso e destinação das artérias que atravessam os territórios tomados pelo nó sinu-atrial, entidade anatômica constante, cuja situação e silhueta, todavia, podem variar em dada espécie, de modo destacado nos ovinos, por interferência da idade, como certificam BORTOLAMI e PALMIERI. Entende-se, destarte, de um lado, as parciais discrepâncias que resumam do confronto das descrições oferecidas pelos diferentes AA. e, de outro, a decisão de estudar os vasos presentes nas regiões sedes do tecido nodal, basicamente três: junção da veia cava cranial com o átrio direito, sulco terminal e septo interatrial.

De fato, tal tecido foi apontado na junção da veia cava cranial com o átrio direito, indeterminadamente (BRUNI e ZIMMERL; ELLENBERGER e BAUM; MARTIN e SCHAUDER; PACE, TRUEX e SMYTHE) ou à direita e esquerda (PACE);

no sulco terminal (BRUNI, BRUNI e ZIMMERL; BORTOLAMI e PALMIERI – ovinos adultos, MEYLING e TER BORG, PACE); no sulco terminal e suas proximidades (BORTOLAMI e PALMIERI – ovinos jovens, FAVILLI, MANNU); no septo interatrial (BRUNI e ZIMMERL, CHIODI); no sulco interatrial (BRUNI, BRUNI e ZIMMERL); na face lateral das veias cavas e dos átrios (ELLENBERGER e BAUM, MARTIN e SCHAUDER); no sulco que, identificado em posição oposta ao sulco terminal, se interrompe à altura do septo interatrial (PACE); na superfície externa do átrio direito (BRUNI) ou no seu lado anterior (COPENAVER e TRUEX); na desembocadura (seio) das duas veias cavas (FAVILLI); na primeira secção (GLOMSET e GLOMSET), na base (COPENAVER e TRUEX) ou ventralmente e à direita da veia cava cranial (BRUNI e ZIMMERL); indefinidamente, na parede deste vaso (BORTOLAMI e PALMIERI) ou abraçado a ele (BRUNI).

FERNANDES FILHO, entretanto, conclui que o nó sinu-atrial localiza-se apenas na junção da veia cava cranial com o átrio direito, em correspondência ao sulco terminal e ângulo diedro cavo-atrial; assim sendo, aduz, seus achados e os obtidos pelos diversos AA. nem sempre coincidem.

À vista destes resultados, voltamos atenção, de modo particular, para os vasos responsáveis pela irrigação das três citadas regiões. Consoante se expôs, e em resumo, 43 vezes ($57,3\% \pm 5,7$) o território do nó tem a servi-lo, exclusivamente, ramos da a. coronária direita; cumprem tal função o *ramus proximalis atrii dextri* e o *ramus intermedius atrii dextri*. A participação dominante da a. coronária esquerda foi positivada 25 vezes ($33,3\% \pm 5,4$), graças ao *ramus proximalis atrii sinistri*; assinala-se, também aqui, a presença invariável do *ramus intermedius atrii dextri*. Nas 7 peças restantes, 4 vezes ($5,3\% \pm 2,5$) verifica-se a contribuição, associada e equivalente, de ambas as aa. coronárias, por seus *rami proximalis atrii dextri* e *sinistri*, além do *ramus intermedius atrii dextri*; nas mais 3 vezes ($4,0\% \pm 2,2$), a participação da colateral emitida pela a. coronária esquerda é considerada incerta. De

destacar-se que a parte distal do sulco terminal recebe, constantemente, o aludido *ramus intermedius atrii dextri*, condição já registrada na pesquisa de ERHART, para quem, igualmente, os principais vasos evidenciados a suprir o nó nascem quer da a. coronária direita (4 preparações), quer da esquerda (3 preparações); diferente, aliás, não é a manifestação de MARTINI, ao cogitar das aa. auriculares anterior direita e esquerda, esta envolvida naquela atividade, segundo o A., apenas em alguns casos.

Ainda a propósito, enquanto BRUNI e ZIMMERL; FRINK e MERRICK e PACE cingem-se a mencionar a implicação de ramo da a. coronária direita na irrigação do território nodal, BARONE e COLIN, embora despreocupados com o tema, afirmam que divisões das aa. auriculares anteriores direita e esquerda distribuem-se à secção terminal da veia cava cranial; outras, arrematam eles, oriundas de contribuição lançada pelo segmento horizontal ou circunflexo da a. coronária esquerda, ganham a origem das cavas.

Recorde-se, a respeito da matéria, o total silêncio de MAY.

Interessante afigura-se-nos, obviamente e afinal, colocar nossas observações frente às de FERNANDES FILHO. Ressalte-se, de início, que a provisão sanguínea do nó sinu-atrial procede 27 vezes (54,0% \pm 7,0), conforme o A., tão somente do *ramus circumflexus dexter*, à custa do *ramus proximalis atrii dextri* (18 vezes - 36,0% \pm 6,8), deste é do *ramus distalis atrii dextri* (5 vezes - 10,0% \pm 4,2), dos *rami proximalis atrii dextri* e *intermedius atrii dextri* (2 vezes - 4,0% \pm 2,8), e do *ramus intermedius atrii dextri* (2 vezes - 4,0% \pm 2,8).

A participação exclusiva de colaterais da a. coronária direita, registrada 43 vezes (57,3% \pm 5,7) no material de que dispusemos, pouco discrepa da anotada para ovinos da raça Corriedale. Se analisadas, todavia, as modalidades dessa participação, surgem flagrantes as distinções. Melhor precisando, os dados objeto de confronto apenas coincidem quanto ao tipo de associação revelado a abranger os *rami proximalis atrii dextri* e *intermedius atrii dextri*, mesmo assim expresso de maneira bastante divergente.

em termos percentuais: FERNANDES FILHO assinalou-o 2 vezes (4,0% \pm 2,8) e nos, 43 vezes (57,3% \pm 5,7). A razão da disparidade reside, essencialmente, no comportamento do *ramus intermedius atrii dextri*, sempre descoberto a abastecer a região nodal.

A respeito da intervenção de colaterais da a. coronária esquerda, e em virtude da disposição ora comentada, logo sobressai o fato de jamais termos deparado com o *ramus proximalis atrii sinistri* a alcançar, isolado, o território do nó, aspecto comprovado 19 vezes (38,0% \pm 6,9) por FERNANDES FILHO; vimo-lo, isso sim, 25 vezes (33,3% \pm 5,4), a repartir a irrigação desse território com o citado *ramus intermedius atrii dextri*. Casos de suprimento sanguíneo mediante conjugação de vasos provenientes das aa. coronárias direita e esquerda foram arrolados por aquele A. não mais de 4 vezes (8,0% \pm 3,8), presentes os *rami intermedius atrii dextri* e *proximalis atrii sinistri*; já a combinação dos *rami proximalis atrii dextri*, *intermedius atrii dextri* e *proximalis atrii sinistri*, a que aludimos, nunca se ofereceu.

O chamado ramo perfurante, como o designou ERHART, evidente em todas as suas disseções, e nas que efetuamos, não é identificado por meio dessa denominação na tese de FERNANDES FILHO, embora ele descreva e ilustre a presença, também constante, de colaterais dos *rami proximalis atrii dextri* e *proximalis atrii sinistri* dirigidas ao septo interatrial, raramente atingido pelos próprios *rami*, tal qual nossas peças permitiram averiguássemos. Quanto à importância do ramo perfurante, cremos tê-la suficientemente justificado.

Digna de realce a inexistência de anastomoses entre os vasos implicados na irrigação do nó sinu-atrial, ao redor da desembocadura da veia cava cranial, em corações que dissecamos ou diafanizamos.

CONCLUSÕES

Com fundamento no exame de 75 corações de ovinos da raça Merino, machos, adultos, de diferentes e desconhecidas idades, tomando por base disseções (64) e diafaniza-

ções (11), o estudo da irrigação arterial da área ocupada pelo nó sinu-atrial permite-nos inferir os dados adiante expostos.

1. Em $57,3\% \pm 5,7$ dos casos (43), o suprimento sanguíneo para o território nodal está sob a dependência do *ramus proximalis atrii dextri* e *ramus intermedius atrii dextri*, oriundos da artéria coronária direita; assinala-se, sempre, a participação prevalente do primeiro deles.

2. Em $33,3\% \pm 5,4$ dos casos (25), a vascularização do nó sinu-atrial faz-se à custa do *ramus proximalis atrii sinistri* e *ramus intermedius atrii dextri*, derivados.

respectivamente, das artérias coronárias esquerda e direita; tem caráter invariável a contribuição preponderante do primeiro deles.

3. Em $5,3\% \pm 2,5$ dos casos (4), o tecido nodal é abastecido pelos *rami proximalis atrii dextri*, *proximalis atrii sinistri* e *intermedius atrii dextri*, com predomínio dos dois primeiros; nas mais observações, equivalentes a $4,0\% \pm 2,2$ dos casos (3), apenas pode supor-se que ocorra o mesmo, pois, considera-se duvidosa a intervenção do *ramus proximalis atrii sinistri*.

RFMV-A/5

PAIVA, O.M. & FERNANDES FILHO, A. *The arterial blood supply of the sinu-atrial node in Merino sheep*. Rev. Fac. Med. vet. Zootec. Univ. S. Paulo, 15 (1): 031-044, 1978

SUMMARY: *The arterial blood supply to the sinus node district has been studied, by dissections (64) and clearing technique after injection of opaque solution (11), in the heart of 75 sheep. The AA. found that this district is vascularized exclusively by the ramus proximalis atrii dextri and ramus intermedius atrii dextri, branches of the right coronary artery, in 57.3% \pm 5.7 of the cases. In 33.3% \pm 5.4 of the sheep the sinus node area is prevalently supplied by the ramus proximalis atrii sinistri, originating from the left coronary artery, and partially by the ramus intermedius atrii dextri. In 5.3% \pm 2.5 of the subjects examined the vascularization of the sinus node district is provided simultaneously by the ramus proximalis atrii dextri, ramus proximalis atrii sinistri and ramus intermedius atrii dextri; in the remaining 4.0% \pm 2.2 the contribution of the ramus proximalis atrii sinistri is doubtful.*

UNITERMS. *Ateries**; *Sinus node**; *Anatomy, sheeps**.

REFERÊNCIAS BIBLIOGRÁFICAS

- 1 - BARONE, R. & COLIN, A. Les Artères du coeur chez les ruminants domestiques. *Rev. Méd. vét.*, 102: 172-81, 1951.
- 2 - BORTOLAMI, R. & PALMIERI, G. Osservazioni sul nodo del seno di *Ovis aries*, *Capra hircus*, *Bos taurus* ed *Equus caballus*. *Riv. Biol.*, 55: 281-319, 1962.
- 3 - BRUNI, A.C. Osservazioni e considerazioni sullo sviluppo del nodo del seno nel cuore dei ruminanti. *Monit. Zool. Ital.*, 35: 1-13, 1924.
- 4 - BRUNI, A.C. & ZIMMERL, U. *Anatomia degli animali domestici*. Milano, Francesco Vallardi, 1951. v.2, p. 297-8.
- 5 - CHIODI, V. Il nodo seno-atriale del cuore dei mammiferi. *Clin. Vet.*, 55: 689-728, 1932.
- 6 - COPENHAVER, W.M. & TRUEX, R.C. Histology of the atrial portion of the cardiac conduction system in man and other mammals. *Anat. Rec.*, 114: 601-25, 1952.
- 7 - ELLENBERGER, W. & BAUM, H. *Handbuch der Vergleichenden Anatomie der Haustiere*. 17. Auf. Berlin, Julius Springer, 1932. p. 629.
- 8 - ERHART, M.B. Pesquisas sobre a irrigação arterial do sistema sinoatrial do coração em alguns mamíferos domésticos. *Rev. Biol. Hig.*, 7: 1-17, 1936.

- 9 – FAVILLI, N. *Nozioni comparate di anatomia e fisiologia degli animali rurali*. Torino. Unione Tipografico-Editrice Torinese, 1931. p.388-9.
- 10 – FAVILLI, N. *Nozioni comparate di anatomia e fisiologia degli animali agricoli*. Milano, Francesco Vallardi, 1943. p.396-7.
- 11 – FERNANDES FILHO, A. Contribuição ao estudo da topografia, morfologia e irrigação arterial do nó sinu-atrial, em ovinos (*Ovis aries* Linnaeus, 1758) da raça Corriedale. São Paulo, 1977. (Tese – Faculdade de Medicina Veterinária e Zootecnia da Universidade de São Paulo).
- 12 – FRINK, R.J. & MERRICK, B. The sheep heart: coronary and conduction system anatomy with special reference to the presence of an *os cordis*. *Anat.Rec.*, 179: 189-200, 1974.
- 13 – GLOMSET, D.J. & GLOMSET, A.T.A. A morphologic study of the cardiac conduction system in ungulates, dog and man. I. The sino-atrial node. *Amer.Heart.J.*, 20: 389-98, 1940.
- 14 – HABERMEHL, K.H. Die Blutgefäßversorgung des Katzenherzens. *Zbl.Vet.Med.* 6: 655-80, 1959.
- 15 – HEGAZI, H. Die Blutgefäßversorgung des Herzens von Rind, Schaf und Ziege. Giessen, 1958. (Tese - Veterinär – Anatomischen Institut der Justus Liebig – Universität).
- 16 – MANNU, A. Apparecchio vascolare. In: ZIMMERL, V. *Trattato di anatomia veterinaria*. Milano, Francesco Vallardi, 1930. v.2, p.24.
- 17 – MARTIN, P. & SCHAUDER, W. *Lehrbuch der Anatomie der Haustiere*. 3 Auf. Stuttgart, Schickhardt & Ebner, 1938. v.3, t.3, p.383-4.
- 18 – MARTINI, E. La vascolarizzazione arteriosa del cuore di alcuni mammiferi domestici. *Arch.ital.Anat.Embriol.*, 70: 351-80, 1965.
- 19 – MAY, N.D.S. *The anatomy of the sheep*. Brisbane, 1955.
- 20 – MEYLING, H.A. & TER BORG, H. The conducting system of the heart in hoofed animals. *Cornell Vet.*, 47: 419-55, 1957.
- 21 – PACE, D. Nuove ricerche sul tessuto specifico del cuore dell'uomo e dei mammiferi. I. Nota. *Atti R.Accad.med.Chir.*, 73, 1919.
- 22 – PACE, D. Nuove ricerche e considerazioni sul nodo del seno del cuore dei mammiferi. *Rif.med.*, 38: 385-9, 1922.
- 23 – PACE, D. Dix années de recherches sur le tissu spécifique du coeur. *Arch.Mal.Coeur*, 17: 193-207, 1924.
- 24 – PACE, D. Saggio di uno studio anatomico radiografico sulle arterie coronarie nell'uomo e nei mammiferi. *Arch.ital.Anat.Embriol.*, 22: 247-82, 1925.
- 25 – PACE, D. *Problemi di anatomia del cuore visti da un medico*. Napoli, Rassegna Internazionale di Clinica Terapia, 1926. p.16-7.
- 26 – PAIVA, O.M. & FERNANDES FILHO, A. Irrigação do sistema sinu-atrial no carneiro. *Folia clin.biol.*, 31: 45-9, 1962.
- 27 – TRUEX, R.C. & SMYTHE, M.Q. Comparative morphology of the cardiac conduction tissue in animals. *Ann.N.Y.Acad.Sci.*, 127: 19-33, 1965.

Aprovado para publicação em 04.09.1978



FIG. 1

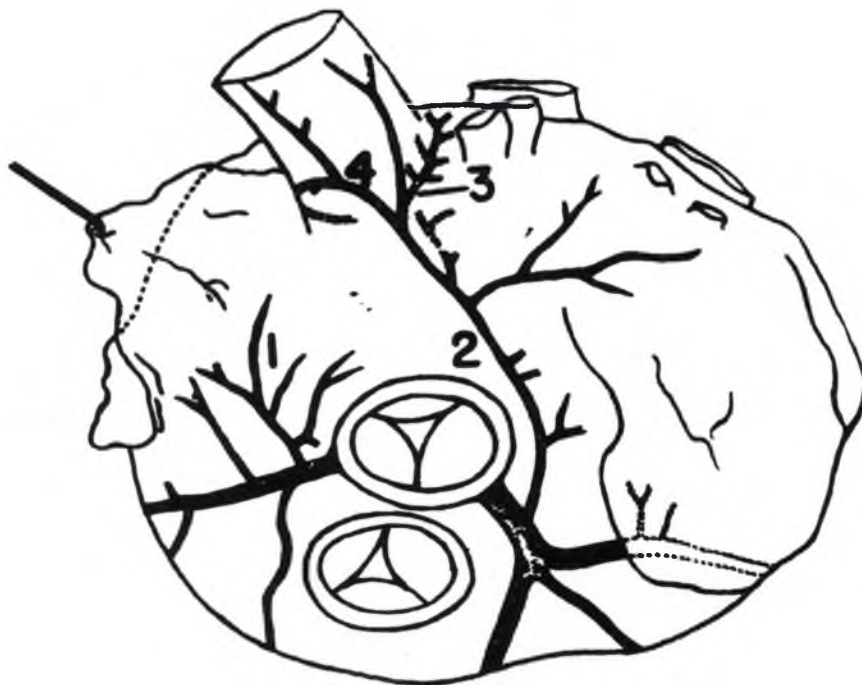


FIG. 2

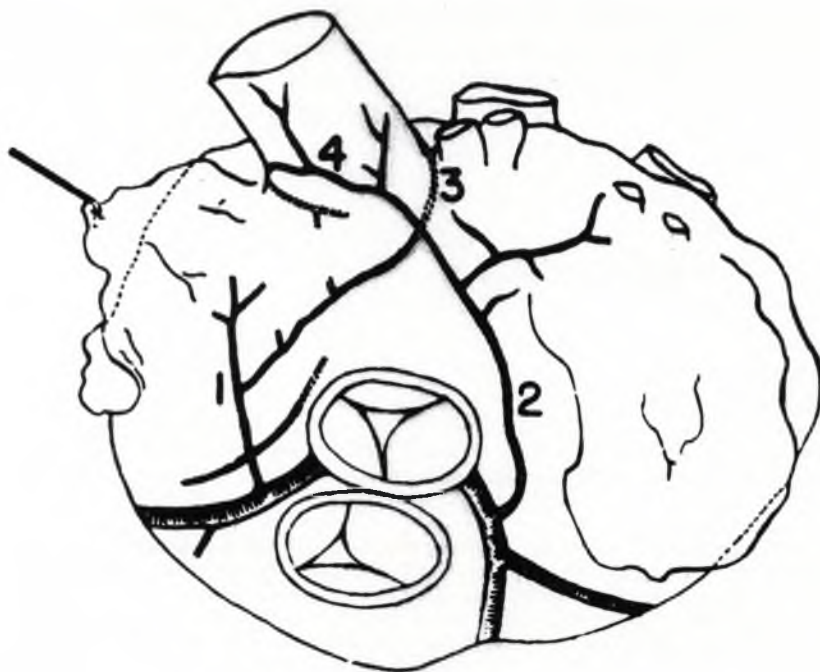


FIG. 3

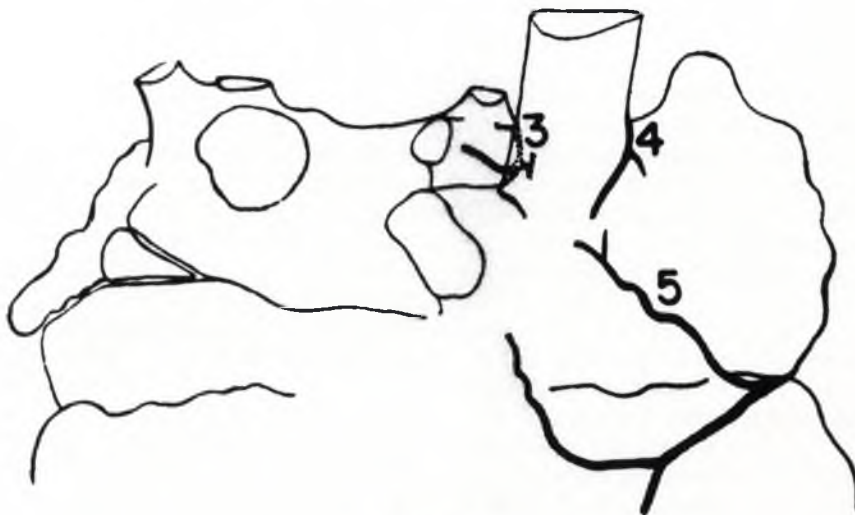

FIG. 4

FIGS. 1, 2, 3 (basis) e 4 (facies auricularis):

- 1 — ramus proximalis atrii dextri;
- 2 — ramus proximalis atrii sinistri;
- 3 — ramo perforante;
- 4 — ramo para o sulco entre a veia cava cranial e o átrio direito;
- 5 — ramus intermedius atrii dextri.