



## Análise da pisada e da marcha com o uso da órtese TheraTogs® em criança com paralisia cerebral atetóide: um relato de caso

### Stepping and gait analysis using TheraTogs® orthosis in a child with athetoid cerebral palsy: a case report

 Francine Zillmer Machado<sup>1</sup>,  Carla Skilhan de Almeida<sup>1</sup>,  Laís Rodrigues Gerzson<sup>1</sup>

#### RESUMO

Para crianças com paralisia cerebral (PC), as órteses assumem papel importante em seu desempenho funcional. **Objetivo:** Analisar a pisada estática e a marcha de uma criança com PC do tipo atetóide após uso diário do TheraTogs®. **Método:** Estudo de caso de um menino com nove anos de idade, PC do tipo atetóide, já possuía a veste terapêutica, mas não aplicava diariamente. Foi possível verificar dados do sujeito por meio de uma entrevista com a família e, para caracterização motora inicial, utilizou-se o Gross Motor Function Measure - 88. Para o diagnóstico e avaliação plantar, executou-se o baropodômetro e, na aferição cinemática da marcha, empregou-se a câmera Gopro Hero 7. O sujeito passou a usar de seis a 10 horas ao dia por oito semanas de forma sistemática e foi reavaliado. **Resultado:** O mesmo apresentou melhora na passada, redução da rotação externa de quadril e no apoio do pé direito (D) no solo. Na pisada estática, o ponto máximo de pressão ocorreu em retropé D, o centro de gravidade sofreu uma lateralização para a esquerda (E). No arco longitudinal ocorreu uma diminuição da carga, principalmente no médio pé D, onde a pressão maior foi no calcanhar. No médio pé E a descarga no arco longitudinal reduziu, mas ainda permaneceu. **Conclusão:** Foram encontradas mudanças na pisada estática e na marcha de um paciente com PC do tipo atetóide com uso diário, por oito semanas. São necessárias mais pesquisas que investiguem esse tema.

**Palavras-chave:** Paralisia Cerebral, Atetose, Aparelhos Ortopédicos, Marcha

#### ABSTRACT

For children with cerebral palsy (CP), the orthotics turn an important role in their functional performance. **Objective:** The aim of the study was to analyze the static footstep and gait of a child with athetoid type CP after daily use of TheraTogs®. **Method:** Case study of a nine-year-old boy, CP of the athetoid type, who already had the therapeutic garment, but did not wear it daily. It was possible to verify the individual's data through an interview with the family and for the subject's initial motor characterization, the Gross Motor Function Measure - 88 was used. For the diagnosis and plantar evaluation, a baropodometer was applied, and for the kinematic gait measurement, the Gopro Hero 7 camera was used. The subject started to use it systematically, for a period of six to ten hours a day, for eight weeks and was re-evaluated. **Results:** He showed improvement in the step, reduction in the external rotation of the knee and hip and in the support of the right foot (R) on the ground. In static treading, the maximum pressure point occurred in hindfoot R, the center of gravity was lateralized to the left (L), in the longitudinal arch there was a decrease in load, especially in the midfoot R, where the greatest pressure was in the heel. In the midfoot L this discharge in the longitudinal arc was reduced, but it still remained. Changes were found in the static tread and gait of a patient with CP of the athetoid type with daily use, for eight weeks. More studies are necessary to investigate this topic. **Conclusion:** In spite of the static tread and gait changes that were found, more research will be necessary to investigate the required time of use and its advantages in the long term.

**Keywords:** Cerebral Palsy, Athetosis, Orthotic Devices, Gait

<sup>1</sup>Universidade Federal do Rio Grande do Sul – UFRGS

#### Autor Correspondente

Carla Skilhan de Almeida

E-mail: [carlaskilhan@gmail.com](mailto:carlaskilhan@gmail.com)

#### Conflito de Interesses

Nada a declarar

Submetido: 30 julho 2022

Aceito: 18 dezembro 2022

#### Como citar

Machado FZ, Almeida CS, Gerzson LR. Análise da pisada e da marcha com o uso da órtese TheraTogs® em criança com paralisia cerebral atetóide: um relato de caso. Acta Fisiátr. 2023;30(1):41-46.

DOI: 10.11606/issn.23170190.v30i1a189016

ISSN 2317-0190 | Copyright © 2023 | Acta Fisiátrica  
Instituto de Medicina Física e Reabilitação – HCFMUSP



Este trabalho está licenciado com uma licença  
Creative Commons - Atribuição 4.0 Internacional

## INTRODUÇÃO

A Paralisia Cerebral (PC) é considerada uma desordem permanente do desenvolvimento, de lesão não progressiva que atinge o cérebro, ocasionando distúrbios sensoriais, cognitivos e motores, ocorrendo dois ou três em cada 1,000 nascidos vivos.<sup>1</sup>

Pode apresentar diferentes tipos clínicos como: ataxia, atetose, coreia, coreo-atetose e distonia. A PC do tipo atetóide é o segundo subtipo mais comum de PC, descrita também como PC distônica, extrapiramidal, coreoatetótica ou coreoatetóide.

Afeta o desenvolvimento e o movimento tem efeitos de longo prazo na qualidade de vida dos pacientes. Está mais comumente associada ao parto prematuro ou eventos hipóxicos de intensidade moderada prolongada, como a leucomalácia periventricular (lesão difusa da substância branca), com lesão em gânglios da base e lesões talâmicas. Definida por posturas e movimentos anormais, essas anormalidades alteram tônus muscular, controle de movimento e coordenação.<sup>2</sup>

Uma das alterações mais encontradas no tipo atetóide de PC está relacionada com a marcha. O deambular tem relação com a independência funcional, sua aquisição favorece o desenvolvimento cognitivo, perceptual e socioemocional.<sup>3</sup> Para isso, é necessário que haja movimentos periódicos dos pés de uma posição para outra e que haja força de reação ao solo no pé que fará o sustento do corpo durante esse processo. Para realizar esse mecanismo, é necessário que exista controle dos membros inferiores (MMII) sob ação do sistema nervoso central, permitindo que diversos músculos sejam ativados.<sup>4</sup> No entanto, não é somente a função da deambulação que se altera, podem ocorrer deformidades ósseas, contraturas musculares, desalinhamento pélvico e falta de equilíbrio, ocasionando posturas compensatórias, variando o tônus entre o hipotônico e hipertônico, sendo esta a forma mais encontrada.<sup>5</sup>

As vestes terapêuticas (ou “elásticas”) são órteses dinâmicas registradas como TheraTogs®, contribuem para o realinhamento das estruturas articulares e facilitam a movimentação do paciente com PC. Composta por um colete, um short e faixas elásticas, proporcionam informações sensoriais, o que influencia o controle postural e as habilidades motoras.<sup>5,6</sup> A partir da melhora da consciência corporal e ativação da musculatura, o aparato pode promover um andar mais funcional.<sup>5,7</sup> Porém, cada caso é um caso. É de suma importância medir essa relação deste aparelho com o corpo da pessoa e dos efeitos que ela pode proporcionar. Existem indícios de efeitos positivos no alinhamento postural dos MMII, parâmetros cinemáticos da caminhada e atividade motora grossa (níveis de evidência 1b, 3a e 3b).<sup>7,8</sup> Quanto mais essa temática for explorada, mais evidências científicas serão verificadas.

Devido à escassez de pesquisas que reportem a veste especificamente em sujeitos com PC associado à atetose e à análise da marcha, notou-se a necessidade deste estudo em um paciente com este perfil. Ele já possuía a órtese, porém não a utilizava diariamente, assim, decidiu-se aplicar um protocolo com tempo estipulado pela literatura atual.

## OBJETIVO

Considerando a importância da biomecânica correta, esta investigação teve como objetivo analisar a pisada estática e a marcha de uma criança com PC do tipo atetóide após uso diário da TheraTogs®.

## APRESENTAÇÃO DO CASO

Menino (C.D.B.) com nove anos, diagnóstico de PC desde os dois anos de idade, do tipo atetóide, altura de 1,30 cm, massa corporal 25 kg, com IMC de 14,79 Kg/m<sup>2</sup>. Faz fisioterapia desde o primeiro ano de vida. O mesmo possuía o dispositivo (cujo tecido é de lycra), porém não utilizava cotidianamente e o período era de apenas uma ou duas horas por dia, com dias indefinidos.

Assim, um protocolo foi utilizado para o uso regular, diário, com tempo determinado, baseado nas pesquisas prévias. Foi realizada uma entrevista com os pais referente aos dados clínicos do paciente e sobre o período gestacional da mãe. Nasceu em 05.12.2010, no hospital Agudo, na cidade de Agudo, interior do Rio Grande do Sul, com 41 semanas de idade gestacional (IG), de parto vaginal, com peso de 3,440 gramas, 49 cm de altura, Apgar três e seis no primeiro e quinto minuto respectivamente. A mãe não apresentou alterações durante o período gestacional, porém, durante o parto, houve uma demora expressiva ao nascimento.

Além disso, foi aplicada a escala Gross Motor Function Measure-88 (GMFM-88), na qual é destinada a avaliar crianças de cinco meses a 16 anos de idade com diagnóstico de PC. Como não era objetivo do estudo verificar a função motora grossa, o instrumento foi utilizado apenas no início para a apresentação inicial do sujeito.

As avaliações foram cegadas durante a investigação. Um fisioterapeuta com mais de dois anos de experiência realizou a avaliação antes e após o período interventivo. O mesmo desconhecia o que seria feito na intervenção e não tinha vínculo com o paciente. O cegamento evitou o viés de amostragem para não apresentar resultados tendenciosos.

Com o cálculo da média do score percentual total de cada dimensão, foi possível realizar uma análise descritiva dos padrões motores de acordo com o GMFM-88. Na dimensão deitar e rolar (A) houve trocas de decúbito, ele passou de prono para supino e rolou, pontuando 80,3%. Na dimensão sentar (B), sentou-se sem auxílio, porém, quando apresentava movimentos involuntários, não se mantinha equilibrado, pontuando 78,3%. Na dimensão engatinhar e ajoelhar (C) fez transferência para posição de quatro apoios, permanecendo por alguns segundos, mas não avançou os braços a frente do corpo e não engatinhou.

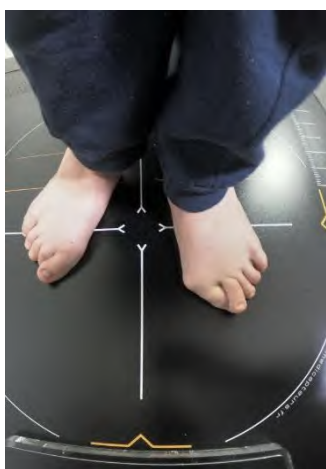Desta posição, conseguiu se transferir para o semiajoelhado e permanecer, mas não passou para ortostase sozinho, pontuando 47,6%. Na dimensão em pé (D), manteve-se o pé elevado por vez durante três segundos em ambos os lados.

Também passou da postura sentada para em pé segurando em algum objeto fixo sem a necessidade do apoio de uma terceira pessoa, mas o tempo de permanência na postura ereta foi curto, pontuou 23% e, na dimensão andar, correr e pular (E) pontuou 19,4%, pois somente deu passos para frente e para trás segurando apenas em uma barra fixa, para ambos os lados, com auxílio do avaliador. O menino utilizava o andador pacer gait trainer e usava Órtese Tornozelo e Pé (AFO) rígida para deambular.

A avaliação clínica mostrou tônus flutuante, o que decorre uma maior dificuldade em manter-se em posturas mais altas, especialmente do lado esquerdo. Na sequência, foi aplicado o baropodômetro de forma direta para medida da pressão sobre áreas das plantas, e indireta para o equilíbrio estático e progressão dinâmica do centro de pressão. A criança foi posicionada no baropodômetro com o auxílio de seu andador.

A baropodometria serve para verificar a cinesiologia funcional. É um método que avalia o equilíbrio corporal pelas medidas

de oscilação postural.<sup>9</sup> O equipamento permite que o terapeuta possa acompanhar a evolução clínica, captando a força de reação ao solo em diferentes áreas do pé, avaliando a pressão anterior, posterior e médio pé,<sup>10</sup> observada de forma estática ou dinâmica. Quando verificada de forma estática, o paciente deve permanecer em pé sobre a plataforma e, a mesma, fará a leitura da pressão exercida. Para análise dinâmica, o menino avaliado necessitou realizar a marcha quando uma das passadas foi dada sobre a plataforma, assim, o software fez o cálculo.<sup>10</sup> A plataforma é constituída por sensores que captam a força no momento da pisada e o tempo de apoio. No instante em que o pé entrou em contato com a plataforma, ocorreu o registro da força gerada pelo achatamento do pé e, estas aferições foram apontadas por áreas coloridas: vermelho se destacaram as regiões de maior pressão e azuis, áreas de menor pressão (Figura 1). O equipamento utilizado foi o baropodômetro Loran, Sistema EPS-R1. Sicurezza elettrica Classe II – Tipo B.



**Figura 1.** Pisada estática, distribuição de carga e o centro de pressão em condições ortostáticas

Para mensuração cinemática da marcha, foi manejada a câmera *GoPro Hero7* equipadas com lentes de zoom varifocal que fornecem imagens de alta resolução, adequando-se à digitalização. A calibração da área foi demarcada no chão com fita adesiva de cor branca, pontos com um metro de distância no eixo horizontal e um metro no eixo vertical em uma parede cor branca, onde a câmera colocada no tripé colaborou para estabilizar a captura das imagens, posicionada para favorecer o plano sagital.<sup>11</sup> Os marcadores foram bilateralmente fixados no quinto metatarso, epicôndilo lateral do fêmur, trocânter maior do fêmur e base da última costela.<sup>12,13</sup> Esses marcadores foram adaptados, sendo utilizadas bolinhas de isopor, colocadas com o auxílio da dupla face. A criança durante o estudo estava apenas de roupa íntima na cor preta. Além disso a escolha desses pontos anatômicos foi baseada na literatura.<sup>12,13</sup>

A criança, com auxílio do seu andador, encontrava-se no ponto demarcado, logo foi dado comando de voz para que caminhasse até o ponto traçado, chegando no local teve o auxílio da mãe para posicionar-se corretamente para retornar e voltar ao ponto inicial.

Após concluir a primeira coleta de dados, a criança usou a TheraTogs® composta por colete e shorts com alças (sistema personalizado de alças externas) para facilitar a extensão do tronco, reduzir a protração dos ombros, estimular a propriocepção do abdômen inferior, facilitar rotação externa e extensão do quadril. O protocolo foi: utilização diária, em um período de oito

a 10 horas por oito semanas. Este tempo foi estipulado a partir dos achados em outros estudos que utilizaram por períodos de seis a 10 horas no dia com um mínimo de oito semanas,<sup>11</sup> mas não focado em pacientes com atetose.

Durante o registro, a mãe foi orientada, já que na rotina são os responsáveis que a colocam: 1) maneira correta da colocação; 2) posicionamento dos velcros que fazem a junção do colete com o short; 3) local para colocação das faixas elásticas que forem necessárias; 4) período necessário de permanência com a órtese. Após este período, foi feita a reavaliação.

Os dados foram coletados e armazenados no banco de dados do software Skill Spactor. Esse software pode investigar na cinemática a velocidade linear, a velocidade angular, a aceleração linear e a aceleração angular.<sup>13</sup> Para análise da pisada, utilizou-se o S-plate. Os dados foram analisados por meio de estatística descritiva simples, pois o estudo é de caráter descritivo, assim testes estatísticos não foram realizados. O estudo foi aprovado pelo Comitê de Ética da Pró-reitoria de pesquisa da Universidade Federal do Rio Grande do Sul (PROPESQ – UFRGS), registro CAAE: 30531820.0.0000.53 e parecer nº 4.012.557.

## RESULTADOS

Verificou-se a marcha através da câmera *GoPro Hero7* (Quadro 1) e da pisada através da baropodometria, pré e pós-intervenção da órtese. Observou de forma qualitativa evolução na passada, redução da rotação externa (RE) de joelho e quadril e melhora no apoio do pé direito (D) no solo através da filmagem.

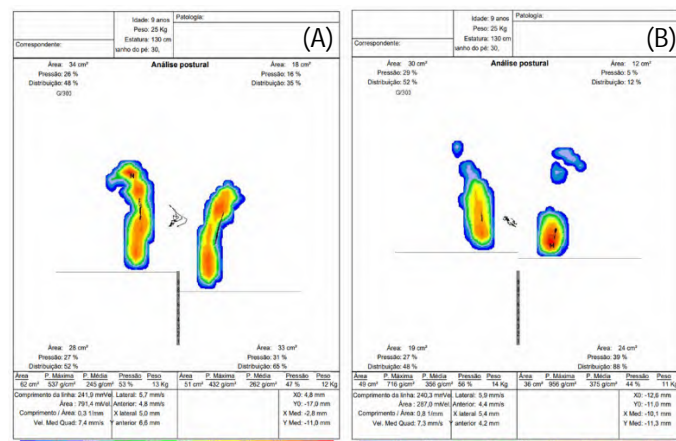
**Quadro 1.** Avaliação da marcha qualitativa através da câmera *GoPro Hero7* e aferição da pisada através da Baropodometria, pré e pós intervenção da órtese TheraTogs®

	Pré Intervenção	Pós Intervenção
Marcha através da câmera <i>GoPro Hero7</i>	Passada mais curta, RE de quadril em ambos os lados, com maior amplitude no lado E; durante a marcha faz uma retroversão pélvica.	Passada aumentou, melhorou na fase de apoio, a RE permanece, fazendo retroversão pélvica.
	Fase de balanço perna E: retira o pé do solo, roda o quadril e joelho externamente, quando inicia.	Fase de balanço perna E: joelho e quadril rodam externamente em uma amplitude menor.
	Fase de apoio: os artelhos fazem o primeiro contato, o hálux E permanece sempre em posição valgo. Logo coloca médio pé e retropé no solo, quando esse movimento finaliza ocorre uma pronação do pé E.	Fase de apoio: O contato inicial acontece com o antepé e não mais o hálux. O hálux permanece valgo, logo apoia médio pé e retropé. A pronação do pé ainda ocorre.
	Fase de balanço perna D: RE de quadril e joelho.	Fase de balanço perna D: não realizou RE de joelho e quadril.
	Fase de apoio: inicia com a colocação do hálux no solo para depois colocar demais artelhos, somente o antepé é posicionado no solo, médio pé e retropé permanecem elevados.	Fase de apoio: ainda iniciou com a colocação do hálux no solo, porém fez o contato do médio pé e retropé no solo.

RE: Rotação externa; D: direito; E: esquerdo

Na Figura 2, foi possível analisar a pisada através da baropodometria com o uso da veste elástica: (A) o ponto máximo de pressão no hálux esquerdo (E) e um pico de pressão maior nos primeiros metatarsos do pé E. Realizou anteriorização postural, devido à pressão se localizar em antepé.

Grande carga de pressão no arco longitudinal. Na primeira sessão avaliativa, a pressão exercida foi: 53% no pé E e 47% no pé D; (B) O ponto máximo de pressão ocorreu em retropé D. O centro da gravidade sofreu uma lateralização para a E. No arco longitudinal, ocorreu uma diminuição da carga, principalmente no médio pé D, onde a pressão maior foi no calcanhar. No médio pé E, essa descarga no arco longitudinal reduziu, mas ainda permaneceu. Na segunda, a pressão exercida foi: 56% no pé E 44% no pé D.



**Figura 2.** Baropodometria: (A) pré intervenção; (B) pós intervenção com o uso da órtese TheraTogs®

## DISCUSSÃO

O diferencial desta indagação é poder discutir o uso da veste em uma criança PC do tipo atetóide, pois existe carência em relação a este tema. Em uma revisão sistemática de intervenção para prevenção e tratamento das sequelas de PC, os autores trazem que este dispositivo não parece ter nenhum benefício aditivo sobre o treinamento motor.

Baseado no sistema de GRADE e complementando com o sistema de semáforo Evidence Alert Traffic Light System,<sup>14</sup> foi pontuada como luz amarela negativa fraca, ou seja, a terapia com traje não é recomendada como um tratamento de linha de frente, algumas crianças podem até apresentar comprometimento respiratório, superaquecimento e cianose periférica que se resolvem após a remoção da mesma. Mas, o ponto positivo apontado foi reconhecer que o processo e rotina de vestir o aparato pode significar que eles se envolvam em mais terapias intensivas e prática ativa, produzindo resultados positivos.<sup>14</sup>

Nosso paciente não apresentou nenhum dos problemas supracitados, pelo contrário, as vestes terapêuticas geraram um alinhamento articular e modularam o movimento, já que a atetose causa movimentos involuntários. Mas, concorda-se que não deve ser a terapia de linha de frente. Ele é coadjuvante para o tratamento da PC do tipo atetóide. O TheraTogs® age por um sistema de tração exercido por faixas elásticas grossas que se cruzam por partes do corpo, propiciando uma melhora da consciência corporal, proporcionando estabilidade postural e o alinhamento funcional das articulações durante a terapia e durante as tarefas de vida diária, consequentemente, aprimorando a função motora<sup>15-17</sup> e isso foi observado.

Acredita-se que a lycra ofereceu uma abordagem alternativa, pois a flexibilidade promove maior liberdade para o movimento, favorece também a função do paciente. Em casos como atetose, ataxia e hipotonia, a veste promove estabilidade proximal, redu-

ção de movimentos involuntários, melhora da consciência postural e sensorial. Como se o terapeuta permanecesse com as mãos no paciente.<sup>16</sup> São utilizados em torno de 10 a 12 horas por dia, continuamente, até que os objetivos estabelecidos sejam alcançados.

Abd El-Kafy<sup>15</sup> utilizou a veste por 12 semanas, 12 horas por dia, exceto nos finais de semana. Flanagan et al.<sup>17</sup> também aplicaram a órtese em sua análise, permanecendo por 12 semanas, durante 10 a 12 horas por dia, porém, nas duas semanas iniciais, foram manejados apenas o colete e shorts para adaptação da criança e de sua família. Ehlert et al.<sup>11</sup> utilizaram o aparato por oito semanas, pelo período de oito a 10 horas por dia, assim sendo, o protocolo do presente estudo indicou o uso por oito semanas em um tempo de oito a 10 horas por dia, embasando-se nos autores supracitados. Ressalta-se que, em nenhum desses estudos com pacientes com PC tinha a atetose associada.

Uma pesquisa aponta que a aplicação do dispositivo poderia rodar levemente a coxa, melhorando o alinhamento e função articular do joelho, recrutando a musculatura do quadril, ocorrendo um melhor alinhamento e função dos pés. Isso foi visível no nosso trabalho, onde o paciente apresentava uma RE do quadril em ambos os lados na pré-intervenção, mais evidente no quadril E. Com a utilização da lycra, no pós-intervenção, a RE do quadril E diminuiu e a do D foi resolvido. Esses achados afirmam que, para o sujeito com atetóide, esse recurso pode ser interessante no alinhamento pélvico<sup>15</sup>. Mesmo não sendo significativo, Flanagan et al.<sup>17</sup> empregaram tiras para rotação interna (RI) de quadril com a utilização das mesmas, ocorrendo uma redução das rotações durante a caminhada.

Durante a fase de apoio no início, a criança colocava o hálux e artelhos no solo de ambos os pés, mas apenas o pé E apresentava o médio pé e retropé no solo, o pé D posicionava apenas o antepé no solo. Após a intervenção, verificou-se a alteração na fase de apoio do pé D, onde iniciou a pisada com a colocação do hálux, porém fez contato no solo com médio pé e retropé.

Ehlert et al.<sup>11</sup> analisaram uma menina com diplegia espástica e observaram que anteriormente ao período de intervenção, o contato inicial era com o antepé e, após aplicar o aparato, aumentaram os picos de pressão plantar nas regiões de médio pé e retropé, ocasionando uma posteriorização no suporte plantar. Como o C.D.B. tem uma alteração na pisada, a órtese favoreceu a fase de apoio.

Em relação à velocidade e a passada da marcha, Flanagan et al.<sup>17</sup> citaram que ocorreu um aumento em ambas após utilizar o dispositivo, explicando que estas mudanças podem ser decorrentes da extensão de quadril, retroversão e alinhamento pélvico que ele proporciona. Ainda, descrevem os dados cinemáticos da caminhada, obtidos após intervenção, mostrando que o pico do quadril em extensão aumentou durante o uso e permaneceu de dois a quatro meses pós-tratamento. Já o alinhamento pélvico ocorreu uma inclinação pélvica para trás durante a fase de balanço<sup>17</sup> visto no plano sagital. Maguire et al.<sup>5</sup> perceberam aumento no perímetro percorrido. Na primeira semana da veste terapêutica, o sujeito caminhou 500 metros; na quarta semana percorreu 1,5 km, aumentando também a velocidade da caminhada.

Maguire et al.<sup>5</sup> justificam a melhora das atividades devido ao estímulo proprioceptivo fornecido pela órtese e pela facilitação da atividade muscular. Na presente pesquisa, percebeu-se o aumento da velocidade da caminhada e da passada, o que, mais uma vez, foi benéfico para este caso com atetose.

Pelos sinais e sintomas de C.D.B., a atetose se deve pela lesão de núcleos de base e tálamo contralateral. Os distúrbios de núcleo de base interferem no movimento voluntário e automático, produzindo movimentos involuntários. A deambulação é considerada um movimento automático. Essas lesões também causam um distúrbio hiperkinético, isto é, posturas contorcidas e involuntárias dos membros e tronco. Geralmente as contrações musculares prolongadas são aliviadas por estimulação tátil, aplicada na parte afetadas do corpo ou perto dela.<sup>18</sup> Assim, o uso prolongado do dispositivo substituiria as mãos do terapeuta, como falado anteriormente.

Righi et al.<sup>9</sup> avaliaram a pisada estática de indivíduos com PC através do baropodômetro e identificou que a maioria apresentava antepulsão corporal e Galli et al.<sup>19</sup> encontraram pressões plantares aumentadas em antepé e médio pé. Nossos achados iniciais vão ao encontro destes autores e pode-se justificar a anteriorização corporal devido à pressão estar em antepé. Após o uso da lycra, o ponto máximo de pressão aconteceu no retropé D, ocorrendo a maior pressão no calcanhar. As deformidades nos pés são consideradas o problema musculoesquelético mais comum desse tipo de paciente e as modificações de pressão plantar estão relacionadas a estas alterações.<sup>9,19</sup>

Como limitação dessa pesquisa, sabe-se que os dados são relativos exclusivamente ao paciente avaliado; portanto, não podem ser generalizados. Sugere-se que sejam realizadas mais investigações com um número maior de sujeitos PC com atetose submetidos à técnica para a identificação de sua efetividade, bem como um aprofundamento em questões de propriocepção, equilíbrio, participação de ambiente, barreiras e facilitadores.

Os instrumentos e métodos não foram os melhores disponíveis para as finalidades propostas. Um laboratório de biomecânica teria condições muito superiores de gerar dados para conclusões mais concretas. Este estudo teve dados coletados em dois cortes transversais, sem seguimento para avaliação da persistência dos impactos positivos em longo prazo.

## CONCLUSÃO

A utilização do TheraTogs® diariamente, oito a 10 horas, por oito semanas proporcionou para o paciente relatado algumas mudanças principalmente em relação a marcha: melhora na passada, redução da rotação externa de joelho e quadril e no apoio do pé D no solo. Na pisada estática, o ponto máximo de pressão ocorreu em retropé D, o centro de gravidade sofreu uma lateralização para a E, no arco longitudinal, diminuição da carga, principalmente no médio pé D, onde a pressão maior foi no calcanhar.

No médio pé E essa descarga no arco longitudinal reduziu, mas ainda permaneceu. Na baropodometria, o resultado mais considerável foi o menino transferir o ponto de pressão para o calcanhar. Acredita-se que haveria maiores resultados se o tempo de exame fosse maior, bem como, determinar um protocolo ideal da órtese para outros pacientes PC do tipo atetose.

## REFERÊNCIAS

1. Vitrikas K, Dalton H, Breish D. Cerebral palsy: an overview. *Am Fam Physician*. 2020;101(4):213-220.
2. Michael-Asalu A, Taylor G, Campbell H, Lelea LL, Kirby RS. Cerebral palsy: diagnosis, epidemiology, genetics, and clinical update. *Adv Pediatr*. 2019;66:189-208. Doi: [10.1016/j.yapd.2019.04.002](https://doi.org/10.1016/j.yapd.2019.04.002)
3. Noble JW, Prentice SD. Intersegmental coordination while walking up inclined surfaces: age and ramp angle effects. *Exp Brain Res*. 2008;189(2):249-55. Doi: [10.1007/s00221-008-1464-z](https://doi.org/10.1007/s00221-008-1464-z)
4. Miller F. Motor control and muscle tone problems in cerebral palsy. In: Miller F, Bachrach S, Lennon N, O'Neil M (eds). *Cerebral palsy*. Cham: Springer; 2018. Doi: [10.1007/978-3-319-50592-3\\_39-1](https://doi.org/10.1007/978-3-319-50592-3_39-1)
5. Maguire C, Sieben JM, Scheidhauer H, Romkes J, Suica Z, Bie RA. The effect of crutches, an orthosis TheraTogs, and no walking aids on the recovery of gait in a patient with delayed healing post hip fracture: a case report. *Physiother Theory Pract*. 2016;32(1):69-81. Doi: [10.3109/09593985.2015.1075640](https://doi.org/10.3109/09593985.2015.1075640)
6. Bailes AF, Greve K, Burch CK, Reder R, Lin L, Huth MM. The effect of suit wear during an intensive therapy program in children with cerebral palsy. *Pediatr Phys Ther*. 2011;23(2):136-42. Doi: [10.1097/PEP.0b013e318218ef58](https://doi.org/10.1097/PEP.0b013e318218ef58)
7. Kafy E, Abd EM, El-Shemy SA. Modulation of Lower Extremity Rotational Deformities Using TheraTogs™ and Strapping System in Children with Spastic Diplegia. *Egypt J Neurol Psychiat Neurosurg*. 2013; 50(4):397-402.
8. Almeida KM, Fonseca ST, Figueiredo PRP, Aquino AA, Mancini MC. Effects of interventions with therapeutic suits (clothing) on impairments and functional limitations of children with cerebral palsy: a systematic review. *Braz J Phys Ther*. 2017;21(5):307-20. Doi: [10.1016/j.bjpt.2017.06.009](https://doi.org/10.1016/j.bjpt.2017.06.009)
9. Righi NC, Martins FK, Souza JA, Trevisan CM. Distribuição da pressão plantar e morfologia do pé de crianças com paralisia cerebral e crianças com desenvolvimento típico. *Fisioter Pesqui*. 2017;24(3):321-6. Doi: [10.1590/1809-2950/17454624032017](https://doi.org/10.1590/1809-2950/17454624032017)
10. Rosário JL. A review of the utilization of baropodometry in postural assessment. *J Bodyw Mov Ther*. 2014;18(2):215-9. Doi: [10.1016/j.jbmt.2013.05.016](https://doi.org/10.1016/j.jbmt.2013.05.016)
11. Ehlert R, Manfio EF, Heidrich RD, Goldani R. Paralisia cerebral: Influência do TheraTogs® na marcha, postura e no desempenho funcional. *Fisioter Mov*. 2017;30(2):307-17. Doi: [10.1590/1980-5918.030.002.A011](https://doi.org/10.1590/1980-5918.030.002.A011)
12. Moraes J. Instrumentação para análise da biodinâmica do movimento humano. In: Amadio A, Barbanti V (Orgs.). *A biodinâmica do movimento humano e suas relações interdisciplinares*. São Paulo: Estação Liberdade; 2000. p. 15-44.
13. Marques Junior NK. Manual do software Skill Spector para análise bidimensional em biomecânica. 2 ed. Rio de Janeiro; [s.n]; 2013.
14. Novak I, Morgan C, Fahey M, Finch-Edmondson M, Galea C, Hines A, et al. State of the evidence traffic lights 2019: systematic review of interventions for preventing and treating children with cerebral palsy. *Curr Neurol Neurosci Rep*. 2020;20(2):3. Doi: [10.1007/s11910-020-1022-z](https://doi.org/10.1007/s11910-020-1022-z)
15. Abd El-Kafy EM. The clinical impact of orthotic correction of lower limb rotational deformities in children with cerebral palsy: a randomized controlled trial. *Clin Rehabil*. 2014;28(10):1004-14. Doi: [10.1177/0269215514533710](https://doi.org/10.1177/0269215514533710)

- 
16. Footer CB. The effects of therapeutic taping on gross motor function in children with cerebral palsy. *Pediatr Phys Ther.* 2006;18(4):245-52. Doi: [10.1097/01.pep.0000233696.33675.37](https://doi.org/10.1097/01.pep.0000233696.33675.37)
  17. Flanagan A, Krzak J, Peer M, Johnson P, Urban M. Evaluation of short-term intensive orthotic garment use in children who have cerebral palsy. *Pediatr Phys Ther.* 2009;21(2):201-4. Doi: [10.1097/PEP.0b013e3181a347ab](https://doi.org/10.1097/PEP.0b013e3181a347ab)
  18. Lundy-Ekman L. *Neurociência: fundamentos para a reabilitação.* 5 ed. Rio de Janeiro: Guanabara Koogan; 2019.
  19. Galli M, Cimolin V, Pau M, Leban B, Brunner R, Albertini G. Foot pressure distribution in children with cerebral palsy while standing. *Res Dev Disabil.* 2015;41-42:52-7. Doi: [10.1016/j.ridd.2015.05.006](https://doi.org/10.1016/j.ridd.2015.05.006)